

# Saponin Biji Klabet pada Organ Reproduksi Tikus Jantan Sprague Dawley®

SRI NITA<sup>1</sup>, UMMI HIRAS HABISUKAN<sup>2</sup>, DAN NYAYU FAUZIAH ZEN<sup>3</sup>

<sup>1,3</sup> Biologi Kedokteran, Fakultas Kedokteran, Universitas Sriwijaya. <sup>2</sup>STIK, Siti Khadijah, Palembang

**Abstract:** Fenugreek seed saponin is one alternative of antifertilitas medicinal plants. Research purposes is to determine the effect of the fenugreek seeds saponin against the reproductive organ, that is weight and histological structure of the testis and epididymis Sprague Dawley® rat. Research design using randomized design complete. The control group was given distilled water, the treatment group were given fenugreek seed saponin with doses of 40, 80, & 120 mg/kg bw. Treatment is administered orally 1x/day for 24 days. A low saponin start dose of 40 mg/kg bw can reduce the weight of the testes and reduce the size of the diameter of seminiferous tubules. Thick germ cells begin to be affected at higher doses, 120 mg/kg bw. Epididymis weight is reduced significantly compared to the control start at dose 80 mg/kg bw and giving a higher dose, 120 mg/kg bw significantly further reduces the weight of the epididymis. Saponin administration starting dose of 80 mg/kg bw already significantly reduced the thickness of the epithelium of the epididymis. Giving a higher dose of 120 mg/kg bw increasingly significant cause epididymal epithelium thickness thinner. It can be concluded that the administration of saponin fenugreek seeds caused a reduction in weight and histological changes in the testis and epididymis structure of rat Sprague Dawley®

**Keywords:** Saponin Biji Klabet, Berat Testis dan Epididimis, Diameter Tubulus Seminiferus, Tebal Epitel Germinal, Tebal Epitel Epididimis

**Email:** Srnita1970@gmail.com, umihira@gmail.com

## 1 PENDAHULUAN

Pertumbuhan penduduk Indonesia dalam kurun waktu 10 tahun terakhir telah mengalami peningkatan sebesar 1,49%. Dengan jumlah penduduk 245 juta pada Maret 2012, Indonesia berada pada urutan ke-empat setelah Tiongkok, India, dan Amerika Serikat. Salah satu upaya yang dilakukan pemerintah untuk menekan laju pertumbuhan ini adalah dengan program Keluarga Berencana (KB). Jumlah penduduk yang telah mengikuti program KB sebesar 61%. Dari jumlah ini hanya 8,5% pria yang merupakan akseptor KB, selebihnya adalah wanita (BKKBN, 2013).

Ada beberapa faktor yang menyebabkan rendahnya partisipasi pria untuk ikut serta dalam program KB. Diantaranya adalah kurangnya konseling pada pria mengenai KB, faktor sosial budaya yang menganggap KB hanya untuk wanita, kurangnya pengetahuan serta kesadaran pria untuk berpartisipasi, dan yang paling utama adalah terbatasnya jenis atau pilihan alat kontrasepsi (BKKBN, 2013).

Alat kontrasepsi yang sesuai untuk pria harus dapat mencegah terjadinya fertilisasi, tidak memiliki efek samping, mempunyai kinerja yang cepat, aman, serta yang terpenting tidak mempengaruhi libido dan potensi seksual. Untuk memenuhi kriteria tersebut saat ini banyak peneliti yang melakukan riset.

Salah satunya adalah pengembangan kontrasepsi pil yang berbahan dasar tanaman obat yang diyakini memiliki khasiat sebagai antifertilitas pria.

Tanaman *Trigonella foenum-graecum* L. yang dikenal dengan istilah fenugreek dalam bahasa Inggris dan klabet dalam bahasa Indonesia merupakan salah satu tanaman obat alternatif antifertilitas. Biji tanaman ini mengandung saponin berupa diosgenin yang merupakan prekursor steroid yang sering digunakan sebagai bahan dasar pembuatan hormon steroid (Tarigan, 1980).

Senyawa antifertilitas pada prinsipnya bekerja dengan dua cara yaitu melalui efek sitotoksik dan melalui efek hormonal yang menghambat laju metabolisme sel spermatogenik dengan cara mengganggu keseimbangan hormon (Kusumah, 1999). Menurut Wiryawan dkk., (2009), pemberian ekstrak biji klabet pada kelinci jantan menyebabkan kerusakan tubulus seminiferus dan penurunan jumlah sel spermatozoa.

Penelitian bertujuan untuk mengetahui pengaruh pemberian Saponin Biji Klabet (*Trigonella foenum-graecum* L.) terhadap perubahan berat dan struktur histologis testis dan epididimis tikus Sprague Dawley®.

## 2 KAJIAN LITERATUR

Spermatozoa dibentuk dari sel germinal primitif di sepanjang dinding seminiferi dalam proses yang disebut spermatogenesis (Guyton, 1997). Spermatogenesis dikendalikan oleh sistem saraf pusat dan dapat berjalan normal jika jalur antara hipotalamus-hipofisis-testis membentuk sistem neuroendokrin yang berjalan normal, melalui mekanisme release dan feed back antara ketiga organ tersebut. Hipotalamus merupakan tempat sintesa GnRH yang melalui sistem release akan merangsang hipofisis untuk mensekresikan Follicle Stimulating Hormone (FSH) dan Luteinizing Hormone (LH) yang akan merangsang testis untuk mensekresikan testosteron dan inhibin. Inhibin akan berperan sebagai modulator *signal feed back* ke hipotalamus untuk menghambat sintesa GnRH yang kemudian akan berakibat pada hipofisis untuk menghambat sekresi FSH dan LH (Nieschlag, 2001).

Penurunan jumlah sel spermatozoa diduga karena penghambatan sekresi testosteron. Hal tersebut terjadi karena diosgenin dalam kandungan saponin mempunyai inti steroid dan struktur molekul mirip kolesterol yang merupakan prekursor testosteron, sehingga dapat menempati reseptor testosteron. Dengan ditempatinya reseptor testosteron, maka menimbulkan feedback negatif, sehingga testosteron yang dihasilkan oleh sel Leydig juga dihambat sekresinya (Tarigan, 1980). Testosteron adalah hormon yang mempunyai fungsi dalam pembentukan spermatozoa (Guyton, 1997).

Sel sertoli berperan dalam menyediakan laktat, transferin dan androgen binding protein untuk metabolisme sel germinal (Walker & Cheng, 2005). Fungsi sel sertoli dikendalikan oleh Follicle Stimulating Hormone dan testosteron. Penurunan testosteron karena efek diosgenin yang dikandung saponin menyebabkan kinerja sel sertoli menjadi tidak optimal, sehingga terjadi gangguan proses spermiogenesis, gangguan metabolisme sel germinal, bahkan bisa menyebabkan apoptosis sel (Henriksen *et al.*, 1996).

Penurunan jumlah sel spermatozoa juga dimungkinkan melalui beberapa mekanisme seperti adanya gangguan dalam proses meiosis, gangguan proses spermiogenesis awal karena lepasnya spermatid ke lumen tubulus, dan karena terjadi apoptosis spermatid. Penurunan tersebut dihubungkan dengan penurunan testosteron dan FSH. Proses meiosis spermatosit primer menjadi spermatosit sekunder dan membentuk spermatid diatur oleh testosteron dan atau FSH melalui aksinya pada sel sertoli (Mc Lachlan, 2000).

Menurut penelitian Rekha & Chndrasekhara (2014) saponin dalam kandungan daun *Ziziphus jujuba* dapat menyebabkan menurunnya jumlah dan motilitas sperma, menurunkan fertilitas, menurunkan berat testis dan epididimis, dan menyebabkan kerusakan pada tubulus seminiferus pada tikus jantan.

Dari beberapa penelitian di atas diketahui ekstrak biji klabet mengandung senyawa yang berpotensi sebagai antifertilitas. Hipotesis pada penelitian ini terjadi perubahan berat dan struktur histologis testis dan epididimis pada tikus jantan Sprague Dawley® akibat pemberian fraksi saponin dalam kandungan biji klabet (*Trigonella foenum-graecum* L.).

## 3 METODE PENELITIAN

### *Jenis Penelitian*

Jenis penelitian ini merupakan penelitian eksperimen dengan menggunakan rancangan acak lengkap (RAL)

### *Populasi dan Sampel Penelitian*

Populasi hewan uji dalam penelitian ini adalah tikus jantan (*Rattus norvegicus*) strain Sprague Dawley®. Sampel dibagi ke dalam empat kelompok dengan cara *complete random sampling* sehingga jumlah tikus yang digunakan adalah 24 ekor.

### *Persiapan bahan uji*

Biji klabet diekstraksi dengan cara maserasi menggunakan pelarut metanol. Maserasi dilakukan selama 3 x 24 jam sampai terekstraksi sempurna. Kemudian filtrat dipekatkan dengan rotary evaporator sampai menjadi ekstrak kental. Selanjutnya masuk ke tahap fraksinasi. Sejumlah 261 gram ekstrak metanol kental dilarutkan dengan 300 ml metanol destilat, dimasukkan ke dalam corong pisah (1000 ml), ditambahkan 300 ml n-heksana destilat, dikocok selama  $\pm 15$  menit dengan sesekali kran dibuka untuk membuang gas yang terbentuk, diamkan sehingga terbentuk 2 lapisan, lapisan atas (fase n-heksan), lapisan bawah (fase metanol).

Fase metanol dituang ke dalam erlenmeyer, sedangkan fase n-heksana ditampung dalam wadah (botol), fase metanol dimasukkan kembali ke dalam corong pisah kemudian ditambahkan 300 ml n-heksana untuk dipartisi kembali. Partisi dilakukan berulang-ulang dengan menambahkan 300 ml n-heksan redestilat pada setiap kali partisi sampai warna fase n-heksana mendekati warna n-heksan destilat.

Fase n-heksan yang terkumpul, dipekatkan menggunakan rotavapor dengan suhu *waterbath*

$\pm 40^{\circ}\text{C}$ , kecepatan putaran labu rotavapor 80-90 rpm dan suhu chiller  $10-15^{\circ}\text{C}$ . Fase metanol dikeringkan kembali dengan menggunakan rotavapor. Setelah kering dilarutkan kembali dengan 300 ml akuades, dimasukkan kedalam corong pisah (1000 ml). Etil asetat destilat dijenuhkan dengan akuades dan ditambahkan kedalam corong pisah sejumlah 300 ml, kocok selama  $\pm 15$  menit dengan sesekali kran dibuka untuk membuang gas yang terbentuk, diamkan sehingga terbentuk 2 lapisan, lapisan atas (fase etil asetat), lapisan bawah (fase akuades).

Fase akuades dituang ke dalam erlenmeyer dan fase etil asetat ditampung. Fase akuades dimasukkan kembali ke dalam corong pisah, kemudian ditambahkan 300 ml etil asetat destilat untuk mengulang partisi sampai warna fase etil asetat mendekati warna etil asetat destilat. Fase akuades dimasukkan kedalam corong pisah (1000 ml) kemudian ditambahkan 200 ml n-butanol destilat jenuh air, kocok selama  $\pm 15$  menit dengan sesekali kran dibuka untuk membuang gas yang terbentuk, diamkan sehingga terbentuk 2 lapisan, lapisan atas (fase n-butanol), lapisan bawah (fase akuades). Fase akuades dituang ke dalam erlenmeyer dan fase n-butanol ditampung. Fase air dimasukkan kembali ke dalam corong pisah, kemudian ditambahkan 300 ml n-butanol destilat untuk mengulang partisi sampai warna fase n-butanol mendekati warna n-butanol destilat.

Fase n-butanol dipekatkan dengan rotavapor pada suhu waterbath  $\pm 45^{\circ}\text{C}$ , kecepatan putaran labu rotavapor 80-90 rpm dan suhu chiller  $10-15^{\circ}\text{C}$  sehingga diperoleh fraksi kental n-butanol. Fraksi n-butanol selanjutnya dicuci dengan eter, setelah itu dilarutkan dalam metanol, disaring dan kemudian filtrat metanol ditambah eter berlebih dan endapan disaring dan merupakan saponin.

Sebelum digunakan, dilakukan skrining fitokimia untuk mengetahui dan mengkonfirmasi keberadaan kandungan saponin pada fraksi yang didapatkan, diuji dengan cara sebagai berikut diambil 0,2 g fraksi biji Klabet lalu dimasukkan ke dalam tabung reaksi, ditambahkan 7 ml air panas, didinginkan dan kemudian dikocok vertikal selama 10 detik. Pembentukan busa setinggi 1 – 10 cm yang stabil selama kurang lebih 10 menit menunjukkan adanya saponin. Pada penambahan 1 tetes HCl 2N, busa tidak hilang (Depkes RI, 1989).

#### *Pemberian saponin biji klabet*

Hewan percobaan yang terdiri dari 24 ekor tikus Sprague Dawley® jantan umur 60 hari, berat 280–300 g dibagi menjadi 1 kelompok kontrol dan 3 kelompok perlakuan dosis yang dipilih secara acak.

Tiap-tiap kelompok terdiri dari 6 ekor tikus. Kelompok kontrol diberikan aquades dan kelompok perlakuan diberikan saponin biji klabet dengan dosis 40, 80 dan 120 mg/kg bb. Perlakuan diberikan secara oral 1x/hari selama 24 hari. Setelah 24 jam pemberian dosis terakhir dilakukan pembiusan dengan cara meletakkan kloroform pada dasar stoples lalu tikus dimasukkan ke dalam wadah yang tertutup. Hewan dikeluarkan dan dapat mulai dibedah jika sudah kehilangan kesadarannya. Tikus didekapitasi lalu rongga abdomen dan pelvis dibuka dengan menggunakan gunting sirurgis untuk mendapatkan testis dan epididimis. Pembuatan preparat histologis dilakukan di Laboratorium Patologi Anatomi Dyatnitalis Palembang. Pengamatan dilakukan terhadap berat, diameter & tebal epitel germinal testis serta berat dan tebal epitel epididimis.

#### *Pengamatan Berat dan Sediaan Histologi Testis Dan Epididimis Serta Pembuatan Mikrofoto*

Organ reproduksi yang ditimbang adalah testis dan epididimis. Semua organ tersebut diambil dan dibersihkan dalam larutan NaCl 0.9% sampai lemak yang menempel pada organ tersebut hilang, kemudian dikeringkan dengan kertas tisu dan ditimbang

Setiap testis dan epididimis dari seekor tikus putih jantan masing-masing dibuat 1 sediaan histologi. Pengamatan histologi testis dan epididimis menggunakan mikroskop dengan pembesaran 100 kali. Pengukuran diameter tubulus seminiferus, tebal epitel germinal dan tebal epitel epididimis dilakukan dengan menggunakan mikrometer okuler sebelumnya dilakukan penyetaraan dengan menggunakan mikrometer objektif.

$$\text{tebal sel germinal} = \frac{\theta \text{ tubulus} - \theta \text{ lumen}}{2}$$

Untuk satu preparat testis diamati 5 tubulus seminiferus yang berbentuk bulat, karena tubulus seminiferus yang berbentuk bulat berarti terpotong melintang. Dari kelima pengamatan tersebut diambil rata-ratanya. Histologi mikroanatomi testis akan disajikan dalam bentuk foto perbesaran 100x.

Penghitungan tebal epitel epididimis dari sediaan histologi epididimis sebagai berikut: diameter epididimis dikurang diameter lumen epididimis kemudian dibagi dua. Untuk satu preparat epididimis diamati 3 potongan di daerah cauda epididimis. Dariketiga pengamatan tersebut diambil rata-ratanya.

#### *Analisis Data*

Semua data yang diperoleh ditampilkan dalam bentuk rata-rata  $\pm$  simpangan baku (rata-rata  $\pm$ SD). Dilakukan pengujian normalitas dan homogenitas data. Apabila data berdistribusi normal dan homo-

gen dilakukan uji Anova yang dilanjutkan dengan Post Hoc Benferroni tahap 5% untuk melihat perbedaan antar kelompok kontrol dan masing-masing perlakuan. Namun, apabila data berdistribusi tidak normal atau tidak homogen maka dilakukan uji Anova yang dilanjutkan dengan Post Hoc Games Howell (SPSS 21).

#### 4 HASIL PENELITIAN

Hasil pengamatan terhadap berat dan struktur histologis testis dan epididimis dapat dilihat pada Tabel 1 dan Tabel 2.

Tabel 1. Rata-rata berat testis, diameter tubulus seminiferus, tebal sel-sel germinal kelompok kontrol dan perlakuan yang diberi fraksi saponin klabet

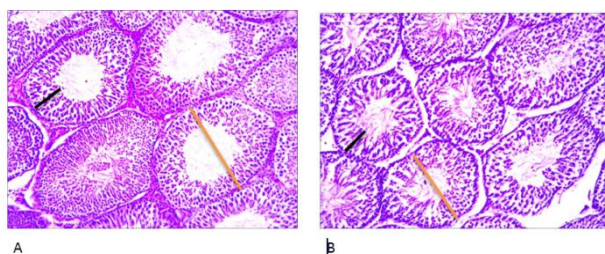
Kelompok	Rata-rata Berat Testis $\pm$ SD (g)	Rata-rata Diameter Tubulus Seminiferus $\pm$ SD ( $\mu$ m)	Rata-rata Tebal Sel Germinal $\pm$ SD ( $\mu$ m)
KA	1,35 $\pm$ 0,06 <sup>a</sup>	335,72 $\pm$ 3,10 <sup>a</sup>	86,68 $\pm$ 1,15 <sup>a</sup>
KB	1,17 $\pm$ 0,03 <sup>b</sup>	327,47 $\pm$ 5,02 <sup>b</sup>	85,01 $\pm$ 1,24 <sup>a</sup>
KC	1,06 $\pm$ 0,04 <sup>c</sup>	318,55 $\pm$ 4,33 <sup>c</sup>	84,63 $\pm$ 2,33 <sup>a</sup>
KD	0,92 $\pm$ 0,08 <sup>d</sup>	300,14 $\pm$ 5,46 <sup>d</sup>	81,91 $\pm$ 0,71 <sup>b</sup>

Post Hoc Test Bonferroni

Ket: Akuades(KA) , Dosis saponin biji klabet 40 mg/kg BB(KB) , Dosis saponin biji klabet 80 mg/kg BB(KC) , Dosis saponin biji klabet 120 mg/kg BB(KD). Huruf yang tidak sama menyatakan berbeda nyata (  $p < 0.05$  )

Rata-rata berat testis kelompok perlakuan menurun secara signifikan dibandingkan kelompok kontrol. Demikian juga antar kelompok perlakuan terjadi perbedaan yang nyata dalam penurunan berat testis akibat pemberian fraksi saponin. Diameter tubulus seminiferus kelompok yang diberi fraksi saponin berbeda dari kelompok kontrol, yaitu diameternya lebih kecil dibandingkan kelompok kontrol. Ukuran diameter tubulus seminiferi antar kelompok perlakuan juga berbeda signifikan.

Pemberian fraksi saponin mulai dosis 40 mg/kg bb sudah dapat menurunkan berat testis dan mengurangi ukuran diameter tubulus seminiferus. Bertambah tingginya dosis yang diberikan makin menurun pula berat testis dan ukuran diameter tubulus seminiferus. Tebal sel germinal baru terpengaruh pada dosis tinggi, yaitu fraksi saponin dosis 120 mg/kg bb (Tabel 1 dan Gambar 1).



Gambar 1. (A) Diameter Tubulus Seminiferus ( — ) dan Tebal epitel germinal Kontrol ( — ). (B) Diameter Tubulus Seminiferus dan Tebal epitel germinal setelah diberi perlakuan fraksi saponin 120 mg/kg bb (Pembesaran 100 X)

Tabel 2. Rata-rata berat epididimis dan tebal epitel epididimis kelompok kontrol dan perlakuan yang diberi fraksi saponin klabet

Kelompok	Rata-rata Berat Epididimis $\pm$ SD (g) <sup>*</sup>	Tebal Epitel Epididimis $\pm$ SD ( $\mu$ m) <sup>**</sup>
KA	0,42 $\pm$ 0,03 <sup>a</sup>	21,54 $\pm$ 1,35 <sup>a</sup>
KB	0,36 $\pm$ 0,04 <sup>ab</sup>	19,73 $\pm$ 0,78 <sup>a</sup>
KC	0,31 $\pm$ 0,04 <sup>b</sup>	15,96 $\pm$ 1,06 <sup>b</sup>
KD	0,24 $\pm$ 0,04 <sup>c</sup>	12,84 $\pm$ 0,19 <sup>c</sup>

\* Post Hoc Test Bonferroni

\*\* Post Hoc Test Games Howell

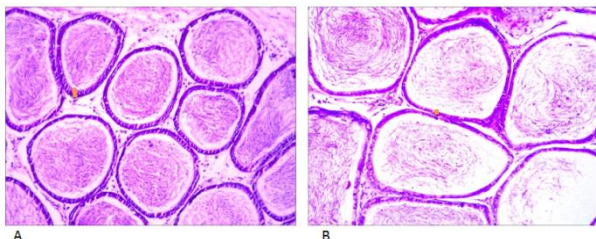
Ket: (KA) Akuades, (KB) Dosis saponin biji klabet 40 mg/kg BB, (KC) Dosis saponin biji klabet 80 mg/kg BB, (KD) Dosis saponin biji klabet 120 mg/kg BB. Huruf yang tidak sama menyatakan berbeda nyata (  $p < 0.05$  )

Berat epididimis tikus jantan yang diberi fraksi saponin klabet terlihat menurun dibandingkan kontrol. Berat epididimis dosis 40 mg/kg bb walaupun terjadi penurunan tetapi belum berbeda nyata dibandingkan kontrol. Penambahan dosis menjadi 80 mg/kg bb berat epididimisnya makin menurun tetapi belum berbeda nyata jika dibandingkan dengan dosis 40 mg/kg bb.

Berat epididimis menurun secara nyata dibandingkan kontrol mulai dosis 80 mg/kg bb dan pemberian dosis yang lebih tinggi yaitu 120 mg/kg bb secara nyata makin menurunkan berat epididimis bahkan jika dibandingkan dengan pemberian fraksi saponin klabet dosis 80 mg/kg bb.

Tebal epitel epididimis terlihat lebih tipis dibandingkan kontrol (Gambar 2). Pemberian fraksi saponin mulai dosis 80 mg/kg bb yang secara signifikan mengurangi ketebalan epitel epididimis. Pemberian

dosis yang lebih tinggi, yaitu 120 mg/kg bb secara nyata menyebabkan tebal epitel epididimis lebih tipis bahkan jika dibandingkan pemberian dosis 80 mg/kg bb (Tabel 2).



Gambar 2. (A) Tebal epitel epididimis kontrol; (B) Tebal epitel epididimis setelah diberi perlakuan 120 mg/kg bb (Pembesaran 100 X)

## 5 PEMBAHASAN

### Fraksi Saponin Klabet terhadap Berat dan Histologi Testis

Pengamatan berat testis dapat secara makroskopis untuk mengetahui ada tidaknya efek pemberian fraksi saponin. Berat testis antara lain ditentukan oleh perkembangan epithelium tubulus seminiferus. Hasil penelitian menunjukkan bahwa terjadi penurunan mulai dosis 80 mg/kg bb dan semakin menurun bila dosis ditingkatkan. Di duga penurunan berat testis dapat disebabkan oleh atrofi, yaitu suatu proses penyusutan atau berkurang besarnya suatu organ tubuh atau jaringan dari keadaan semula atau dari bentuk normalnya (Wahyuni, 2006). Menurut Barbosa (2014) saponin mempunyai sifat amfililik dan mempunyai kemampuan membentuk kompleks dengan fosfolipid dan protein membran sel sehingga akan merubah permeabilitas membran. Selanjutnya akan mengganggu aktivitas sel dan dapat menimbulkan kematian sel. Pengurangan jumlah sel disebabkan oleh ketidakseimbangan proliferasi dan kematian sel dalam jangka waktu lama (Candrasoma dan Taylor, 2005). Hasil penelitian ini sama dengan hasil penelitian Rekha & Chndrasekhara (2014) yang menyatakan bahwa fraksi saponin dengan dosis yang semakin tinggi dan pemberian fraksi saponin yang lama akan menghambat perkembangan testis dan menyebabkan atrofi (pengecilan ukuran) testis dibanding kontrol.

Dari hasil penelitian didapatkan adanya pengecilan pada diameter tubulus seminiferus, hal tersebut diduga karena efek sitotoksik dari senyawa saponin, sehingga sel-sel spermatogenik yang mengisi tubulus seminiferus tidak dapat mempertahankan aktivitasnya. Dengan demikian timbul adanya perbedaan yang bervariasi pada sel-sel spermatogenik di tubu-

lus seminiferus. Tubulus seminiferus merupakan bagian utama dari masa testis (sekitar 80%) yang merupakan tempat berlangsungnya proses spermatogenesis.

Pada hewan jantan, Gonadotropin Releasing Hormone (GnRH) disekresikan dari hypothalamus untuk menstimulasi pelepasan Lutenising Hormone (LH) dan Follicle Stimulating Hormone (FSH) dari pituitary anterior. LH dan FSH mengatur aktivitas testis. LH merangsang sel-sel Leydig untuk memproduksi testosteron. FSH akan menstimulasi sel-sel Sertoli untuk proses pembentukan sel-sel germinal pada spermatogenesis (Hernawati, 2001). Penurunan FSH dan kadar testosteron inilah yang juga diduga menurunkan berat testis (Wahyuni, 2006).

Sel-sel endokrin yang mengeluarkan hormon testosteron (sel-sel Leydig) terletak di jaringan ikat antar tubulus-tubulus seminiferus. Sel leydig mengandung enzim yang dibutuhkan untuk sintesis testosteron. Setelah disekresikan testosteron yang disekresi diikat oleh ABP (Androgen Binding Protein) yang disekresikan oleh sel Sertoli masuk ke lumen tubulus seminiferus untuk proses spermatogenesis (Sherwood, 2001). Sejalan dengan hasil penelitian sebelumnya bahwa penurunan yang terjadi pada diameter tubulus seminiferus diduga dikarenakan terhambatnya sekresi LH di hipofisis anterior yang berfungsi untuk menstimulus pertumbuhan dan jumlah sel Leydig. Sehingga sekresi testosteron berkurang dan menghambat sel leydig untuk memproduksi hormon testosteron, sehingga terjadi penurunan kadar hormon testosteron. Kurangnya kadar hormon testosteron dan FSH inilah yang diduga dapat menyebabkan atrofi tubulus seminiferus (Wahyuni, 2006).

Dari gambar histologi di atas (gambar 1) terlihat bahwa terjadi pengurangan ketebalan sel-sel germinal tubulus seminiferus antara kelompok kontrol dengan kelompok perlakuan. Saponin terdiri dari gugus hidrofilik (glikon) dan gugus hidrofobik (aglikon) berupa senyawa lain steroid dan triterpenoid (Irwan dkk., 2007). Kandungan zat aktif biji klabet yaitu saponin yang digolongkan dalam glikosida triterpen memiliki struktur dasar siklopentana pehidrofenatrena yang dimiliki oleh steroid. Di ketahui bahwa steroid dapat berperan sebagai penghambat spermatogenesis dan bersifat reversibel. Kandungan zat aktif klabet yakni saponin tadi dapat menghambat proses mitosis sehingga perkembangan sel-sel germinal ikut terhambat bahkan rusak, terbukti dengan berkurangnya ketebalan sel-sel germinal.

Tubulus seminiferus merupakan bagian utama testis yang terdiri dari sejumlah besar sel-sel germinal (sel benih) yang disebut spermatogonia

(spermatogonium = tunggal). Spermatogonia terletak di dua sampai tiga lapisan di dalam tubulus seminiferus. Spermatogonia terus menerus membelah untuk memperbanyak diri, sebagian dari spermatogonia berdiferensiasi melalui tahap-tahap perkembangan tertentu untuk membentuk sperma. Dalam proses spermatogenesis testosteron dan FSH memiliki peranan yang penting. Tetapi karena steroid diketahui dapat menghambat 17-3-hidroksisteroid-oksidoreduktase, enzim yang dibutuhkan dalam sintesis androstenodion menjadi testosteron, sehingga pada defisiensi enzim tersebut mengakibatkan penurunan kadar testosteron yang mengakibatkan terganggunya proses spermatogenesis dan atropi pada sel-sel spermatogenik. Menurut Brinkworth & Handelsman (2000) penurunan jumlah sel-sel spermatogenik akan menyebabkan berkurangnya tebal sel-sel germinal tubulus seminiferus.

Secara fisiologis, dalam sistem portal Hipotalamus-Hipofisis-Testis (HHT), hipotalamus mensekresikan GnRH untuk menstimulus hipofisis anterior mensekresikan FSH dan LH, namun karena saponin yang berikatan dengan RE maka menyebabkan pertumbuhan dan pematangan sel leydig serta jumlah sel leydig pun berkurang sehingga sekresi hormon testosteron pun berkurang (Hanum, 2010). Apabila testosteron didalam sel leydig berkurang maka akan mengakibatkan proses spermatogenesis juga terganggu. Menurut Gufon dan Herwiyanti (2003), bahwa hambatan atau gangguan spermatogenesis dapat dilihat dari letak sel spermatogenesis yang tidak teratur sehingga lumen tidak mempunyai batas yang tegas.

Penurunan tebal sel-sel germinal tubulus seminiferus pada tikus jantan disebabkan oleh adanya gangguan aktifitas mitosis sel-sel spermatogenik oleh fraksi saponin yang berakibat pada terganggunya proses proliferasi sel spermatogenik dalam tubulus seminiferus (Faranita, 2009).

### **Fraksi Saponin Klabet terhadap Berat dan Histologi Epididimis**

Menurut Arsyad (1986) penurunan jumlah testosteron berpengaruh pada tebal epitel epididimis. Selain itu menurut Robaire & Viger (1995) testosteron berperan mengatur morfologi sel epitel epididimis. Apabila testosteron menurun maka morfologi sel epitel epididimis mengalami penurunan dan bila semakin lama akan terjadi degenerasi sel epitel epididimis. Bahan bio aktif yang bersifat toksik seperti alkaloid, flavonoid dan saponin dapat berpengaruh terhadap tebal epitel epididimis, sehingga terjadi degenerasi pada sel epitel epididimis yang

berdampak pada penurunan ketebalan epitel epididimis.

Penurunan tebal epitel epididimis ini diduga disebabkan karena saponin yang merupakan prekursor testosteron mengakibatkan sekresi FSH menurun dan LH terhambat. Karena sekresi LH terhambat maka menyebabkan pertumbuhan dan jumlah sel leydig berkurang sehingga sekresi hormon testosteron juga ikut berkurang. Hal ini dikarenakan sel leydig merupakan tempat terjadinya proses steroidogenesis yang menghasilkan testosteron, jika jumlah atau fungsinya berkurang maka produksinya pun akan berkurang (Hanum, 2010).

Setelah disekresikan, testosteron tersebut selanjutnya diikat oleh ABP yang disekresikan oleh sel sertoli (Sherwood, 2001). Karena testosteron menurun maka sintesis ABP juga menurun, sehingga menyebabkan penurunan transport testosteron ke epididimis sehingga menyebabkan atropinya sel-sel epitel.

## **6 SIMPULAN**

Pemberian Saponin Biji Klabet (*Trigonella foenum-graecum* L.) menyebabkan perubahan berat dan struktur histologis testis dan epididimis tikus Sprague Dawley®.

### **Saran**

Saran bagi penelitian selanjutnya adalah dapat dilakukan penelitian mengenai uji saponin biji klabet secara *in vitro* terhadap sperma manusia.

## **REFERENSI**

- [1] Arsyad, KM. 1986. Manfaat dan Dampak Klinik Penggunaan Androgen pada Pria. *Majalah Andrologi Indonesia*. Edisi:5. 142-148
- [2] Barbosa, A.D.P. 2014 An Overview on the Biological & Pharmacological Activities of Saponins. *International Journal of Pharmacy & Pharmaceutical Science* 6(8): 47-50.
- [3] BKKBN. 2013. Profil Kependudukan dan Pembangunan di Indonesia tahun 2013. pdf
- [4] Brinkworth, M.H. & D.J. Handelsman. 2000. *The Male Reproduction System*. Saunders, Philadelphia USA.
- [5] Candrasoma, C.R. Taylor. 2005. *Ringkasan Patologi Anatomi* ed.2. Alih bahasa Soedoko R. Penerbit Buku Kedokteran EGC, Jakarta, Indonesia.
- [6] Departemen Kesehatan RI. 1989. *Vademekum Bahan Obat Alam*. Dirjen POM. Departemen Kesehatan RI. Jakarta.

- [7] Faranita OV. 2009. Kualitas Spermatozoa pada Tikus Wistar Jantan. Fakultas Kedokteran Universitas Diponegoro Semarang.
- [8] Gufron M. dan S. Herwiyanti. 1995. Gambaran Histologi Spermatogenesis Tikus Putih (*Rattus norvegicus*) setelah Diberi Makan Terong Tukak (*Solanum tornum*). Jurnal Kedokteran Yarsi.
- [9] Guyton AC., Hall JE. 1997. Fisiologi Kedokteran. ed.9. Alih Bahasa Setiawan I, Ken Ariata Tengadi LMA, Santoso A. Penerbit Buku Kedokteran EGC: Jakarta, Indonesia.
- [10] Hanum, M. 2010. *Biologi Reproduksi*. Nuha Medika; Yogyakarta
- [11] Henriksen, K., M. Kangasniemi, M. Parvinen, A. Kaipia, H. Harkorvita. 1996. In Vitro Folicle Stimulating hormone Prevents apoptosis and Stimulated Dioxyribonucleic Acid Syntesis in the Rat Seminiferous Epithelium in a stage-Spesific Fashion. *Endocrinology Journals*.
- [12] Hernawati, A. 2001. *Efek Amfetamin Terhadap Ultrastruktur Sel Spermatogenik Tikus*. Seminar PBI Cabang Jatim.
- [13] Irwan, A., N. Komari & Rusdiana. 2007. Uji Aktivitas Ekstrak Saponin Fraksi n-butanol dari Kulit Batang Kemiri (*Aleurites moluccana* WILLD) pada larva nyamuk *Aedes aegypti*. *Sains & Terapan Kimia* 1(2): 93-101.
- [14] Kusumah, S. 1999. *Kegunaan Uji Fungsional Spermatozoa untuk Pria Infertile dan Fertilisasi in Vitro*. Jakarta: FKUI.
- [15] Mc Lachlan, R.L. 2000. *Male Hormonal Contraception, A safe, acceptable and Reversible Choice*. MJA
- [16] Nieschlag, E. 2000. *Scope and Goals Andrology, In: Andrology Male Reproductive Health and Dysfunction*, Eds: Nieschlag, E, H.M. Behre. Berlin Heidenberg, Spinger Verlag, 2001.
- [17] Rekha, S., S. Chandrasekhara, 2014. Antifertility Effect of *Ziziphus jujuba* mill. *World Journal of Pharmacy and Pharmaceutical Sciences*.
- [18] Robaire B., Viger R.S. 1995. *Regulation of Epididymal Epithelial Cell Function*. *Biol. Reprod.* Vol.3
- [19] Sherwood L. 2001. *Fisiologi Manusia dari Sel ke Sistem Edisi 2*. Jakarta; EGC.
- [20] Tarigan, P. 1980. *Sapogenin Steroid*. Alumni: Bandung.
- [21] Wahyuni S. 2006. Pengaruh Boraks terhadap *Histologi Testis dan Epididimis Mencit Albino (Mus musculus)*. Program Pasca Sarjana Universitas Sriwijaya.
- [22] Walker, W.H., J. Cheng. 2005. FSH and Testosterone Signaling in Sertoli Cells. *Reproduction*. 130(1): 15-28. DOI: 10.1530/rep.1.00358.
- [23] Wiryawan, I., A. Ida. 2009. Ekstrak Biji Klabet Menurunkan Jumlah Sel Spermatozoa pada Kelinci. *Jurnal Veteriner*. Vol. 10 No.2: 71-76